Aus dem Anatomischen Institut
der Schlesischen Friedrich-Wilhelms-Universität zu Breslau

Das Epithel der Ausführungsgänge der weiblichen Milchdrüse

Inaugural-Dissertation
zur
Erlangung der medizinischen Doktorwürde
der
Hohen Medizinischen Fakultät
der
Schlesischen Friedrich-Wilhelms-Universität
zu Breslau

Vorgelegt von

Adelma Horn

Breslau 1930

Druck von R. Wagner Sohn in Weimar

R. UNIV.
BIBLIOTHEEK
LEIDEN

Gedruckt mit Genehmigung der medizinischen Fakultät
der Universität Breslau

Berichterstatter: Prof. Dr. H. v. Eggeling

Sonderdruck aus dem Anatomischen Anzeiger Bd. 70, Heft 1/4, 1930.
Verlag von Gustav Fischer in Jena.

Meinen Eltern!

(Aus dem Anatomischen Institut der Universität Breslau
[Direktor: Professor Dr. v. Eggeling].)

Das Epithel der Ausführungsgänge der weiblichen Milchdrüse.

Von Adelma Horn.

Mit 15 Abbildungen im Text.

Über die Histologie der Milchdrüse liegt eine umfangreiche Literatur vor. Im Vordergrund der Untersuchungen steht der sekretorische Abschnitt, während die Angaben über den ableitenden Teil weniger umfangreich sind. Besonders über das Epithel der Ausführungsgänge werden meist nur kurze Mitteilungen gebracht. Abbildungen, auf denen man deutlich das Epithel der Ausführungsgänge erkennen kann, habe ich — abgesehen von den Bauer'schen Zeichnungen (1916), die sich jedoch hauptsächlich mit dem Mündungsstück befassen — in der Literatur nicht gesehen. Herr Professor v. Eggeling beauftragte mich, das Epithel der Ausführungsgänge zu studieren und brauchbare Abbildungen zu bringen.

Zum allgemeinen Verständnis möchte ich kurz auf die Nomenklatur eingehen, da die Bezeichnungen „Milchgang“ und „Aus-

führungsgang" in der Literatur oft durcheinander gebraucht werden. Ich bediene mich der von Rein (1882) angegebenen Nomenklatur.

An jedem Drüsenschlauch kann man mehrere Abschnitte unterscheiden:

I. Das Mündungsstück (Pars infundibuliformis): die leicht trichterförmige Erweiterung der Schläuche an der Mündungsstelle derselben in die primäre Epithelanlage, resp. den von letzterer eingenommenen Raum.

II. Den Ausführungsgang (Ductus excretorius — eine wenig glückliche Übersetzung), vom Mündungsstück bis zum Sinus reichend: der engere Abschnitt zwischen der Grenze der Warzenzone (-basis) und dem Reste der primären Epithelanlage.

III. Den Sinus lacteus: der breitere, zwischen dem Anfang der Verästelungen der Schläuche und der Grenze der Warzenzone gelegene Teil.

IV. Den vielfach verzweigten Rest des Kanalsystems, für welchen am passendsten der alte Name „Ductus lactiferi" reserviert bleibt, die man nach Bedürfnis in Milchgänge I., II., III. usw. Ordnung unterscheiden könnte.

Ehe ich über die eigenen Beobachtungen berichte, möchte ich einen Überblick über die in der Literatur vorliegenden Darstellungen vom Epithel der Ausführungsgänge der Milchdrüse geben. Die Angaben beziehen sich, wenn nicht ausdrücklich anders berichtet wird, auf die menschliche weibliche Milchdrüse.

Henle (1841) schildert das Epithelium der Ausführungsgänge — von ihm „Verengerung der Ausmündungsstelle" bezeichnet — wie das der feineren Drüsenkanälchen und Acini aus Zellen zusammengesetzt, welche kaum größer waren als ihre eigenen Kerne, nämlich $^1/_{286}'''$ die Kerne $^1/_{454}'''$. Jeder „Milchgang" fängt auf der Brustwarze mit einer ungefähr $^1/_4$—$^1/_6'''$ weiten Öffnung an, wird aber, indem er die Länge derselben durchläuft, allmählich weiter, so daß er an der Grundfläche derselben schon ein Kaliber von $^1/_4$—$1'''$ hat. Pappenheim (1842) fand meist Zylinderepithel, und wenn es abgeschabt wurde, vorzüglich elastische Querfasern, nach außen von diesen untergeordnete Längenfasern und viele Zellfasern, aber keine Muskelfasern. Die erste, grundlegende Beschreibung des Epithels der Ausführungsgänge gibt (1871) Langer: „Der Bau der Ausführungsgänge ist sehr einfach, ihre Wände bestehen aus einem feinfaserigen Bindegewebe, dessen Fibrillen sich außen dichter und kreisförmiger ordnen, ganz nach außen sich aber mit vielen elastischen Fasern durchflochten zeigen. Ein eigenes Muskelsystem besitzen sie nicht. Ihr Epithel besteht aus kleinen, zylindrischen Zellen. Nicht gefüllte größere Hohlräume kollabieren, wobei sich die dünnen Wände in longitudinalen Falten ordnen, und erscheinen daher im Querschnitt

in sternähnlichen gebuchteten Figuren." Über das Epithel der Ausführungsgänge beim Neugeborenen berichtet Huss (1873), daß die die Einsenkung des Drüsenfeldes auskleidende Hornschicht sich eine Strecke weit in das Lumen jedes Ausführganges fortsetze, sowie auch die tiefste, aus Zylinderzellen bestehende Malpighi'sche Schicht bis in die Ampullen (Sinus lactei) verfolgt werden könne. Die Wandungen der Ausführungsgänge trügen in ihrer übrigen Ausdehnung ein Epithel aus langen Zylinderzellen. Nach Gegenbaur (1876) bildet die Auskleidung des Ausführungsganges ein Zylinderepithel, das insofern nicht als einschichtig bezeichnet werden könnte, als die an die Oberfläche tretenden Zellen mit schmaler Basis begännen und daselbst andere, kegel- oder spindelförmig gestaltete Zellen zwischen sich hätten. Dieses Epithel reiche bis dicht gegen die Mündung zu, wo eine kurze Strecke weit die Schichten der Epidermis sich in den Ausführungsgang fortsetzten. Diese Kanalstrecke findet der Verfasser bei nicht säugenden Tieren in der Regel durch einen Pfropf verhornter, eine gelbliche Masse bildender Epidermiszellen verschlossen. Die Untersuchungen wurden an der Milchdrüse der Katze vorgenommen. Bei Kaninchen und Maus sieht Winkler (1877) „die höchsten drei bis vier Rangstufen der Milchgänge" mit Zylinderepithel bekleidet, überall sei sonst vollsaftiges, kubisches Drüsenepithel, woraus er eine Beteiligung des Epithels der Ausführungsgänge an der Milchbereitung schließt. (Die Bezeichnung „Ausführungsgang" wurde nicht definiert.) Während der Entwicklung der Milchdrüse studiert Th. Kölliker (1880) das Epithel der Ausführungsgänge und findet beim Neugeborenen einfaches Zylinderepithel oder einige Lagen pflasterförmiger Zellen, welches Epithel in beiden Fällen auf einer strukturlosen Basalmembran ruht. Ihr Durchmesser beträgt in den oberflächlichen Teilen 32—54 μ, in der Tiefe bis zu 80 μ. Am Schluß des ersten Lebensjahres ist das Epithel der Hauptgänge niedriges Zylinderepithel, und bei günstig gelagerten Schnitten läßt sich nachweisen, daß die Epidermis mit ihren zwei Lagen in die obersten Teile der „Milchgänge" eindringt. Bei der Virgo und verheirateten Nullipara findet er ein kubisches Zylinderepithel, während der Gravidität und Laktation ein niedriges Zylinderepithel. Während der Gravidität und Laktation sind in der Regel die Gänge weit offen, so daß sie als kreisförmige Öffnungen erscheinen, andere Male mehr spaltförmig. Dann ist die Innenhaut in Längsfalten gelegt. An diesen Verschiedenheiten nimmt auch das Epithel Anteil, indem dasselbe in den weiten Milchgängen mehr abgeplattet, in den andern höher, mehr zylindrisch erscheint. Nach der Laktation bleiben sie in der Regel beträchtlich weit und tragen geschichtete Epithelien. Auf der Abbildung eines einzelnen Drüsenganges aus der Drüse einer 16jährigen Virgo geht die Schichtung des Epithels leider nicht deutlich hervor. Die Mamillen vom Kaninchen und vom Menschen untersucht Rein (1882) und findet bezüglich der Ausführungsgänge beim Kaninchen eine Anordnung der Epithelien, die sich auf den Menschen übertragen läßt. Das Mündungsstück des Ausführungsganges geht ohne scharfe Grenzen in den nächstgelegenen, ebenfalls noch mit mehrschichtigem Pflasterepithel bekleideten Kanalabschnitt, den Ausführungsgang über. Die Grenze zwischen Ausführungsgang und Sinus ist mikroskopisch nicht absolut scharf, da sich auf einer kurzen Strecke ein Übergangsepithel zeigt. Doch tritt dann im Sinus selbst hohes Zylinderepithel auf, welches weiterhin unter allmählicher Formveränderung in das niedrige

Epithel der Milchgänge sich fortsetzt. Der Verfasser bringt ein Übersichtsbild über die Warze und den angrenzenden Bezirk der Mamma auf einem Vertikalschnitt. Die Anordnung des Epithels ist bei der schwachen Vergrößerung nicht zu erkennen. Rein (1882 b) erweitert und illustriert seine Ausführungen durch einen Horizontalschnitt durch den obersten Teil der Zitze eines Pferdeembryo, in der Mitte der Zitze. Man sieht bei schwacher Vergrößerung ein klar ausgebildetes Zylinderepithel, das auch viele seitliche Ausbuchtungen des künftigen Sinus auskleidet. Auf Grund von Entwicklungsstudien an der weiblichen Milchdrüse findet Talma (1882) in den Ausführungsgängen noch in der Entwicklung befindlicher Milchdrüsen die Zellen von unregelmäßiger Form und öfters zwei-, drei- und mehrschichtig. In größeren Schnitten, die wachsenden Milchdrüsen entnommen sind, sieht er öfters die unregelmäßigen, mehrschichtigen Belegzellen der jüngsten Milchgänge allmählich in das bekannte, regelmäßige Zylinderepithel der älteren Gänge übergehen. Während der Laktationsperiode der Milchdrüse gibt Coen (1888) das Epithel der Ausführungsgänge als Zylinderepithel in einer Schicht mit großem und chromatinreichem Kern an. Am Ende der Schwangerschaft setzt beim Menschen Proliferation der Epithelzellen, anfangs der Acini, hernach der Ausführungsgänge, ein. Er liefert eine Abbildung eines Ausführungsganges, umgeben von Bindegewebe, mit einem einschichtigen, zylindrischen Epithel und Kernteilungsfiguren. Aus der Darstellung geht jedoch nicht klar genug hervor, ob es sich um einen Milch- oder Ausführungsgang nach der Rein'schen Nomenklatur handelt. Benda (1893) findet in den der Epidermis zunächstliegenden Abschnitten vielfache Schichtung eines Plattenepithels, was wohl als ein Übergreifen der eigentlichen Epidermisstruktur aufzufassen ist. Die oberflächlichen Schichten zeigen auch Verhornung. Die weiteren Abschnitte zeigen bald mehrschichtiges Epithel mit inneren Zylinderzellen und äußeren, platten Zellen, bald ein einschichtiges Zylinderepithel. Diesem anliegend fand er bald einfache, bald stärkere Muskellagen, die er als aus Epithel hervorgegangen erkannte, eine Bildung, die an den Knäueldrüsen bereits bekannt war. Er fügt seinen Ausführungen eine Zeichnung eines „mittleren Milchganges" bei. Renaut (1893) beschreibt in den Canaux galactophores collecteurs, sinus lactifères das Epithel: prismatique bas ou cubique, à noyaux arrondis, repose toujours sur une couche de cellules de Boll, elle-même appliquée à la surface interne de la membrane propre. Aus der Abbildung geht deutlich hervor, daß es sich nicht um einen Ausführungs-, sondern um einen Milchgang handelt: 1. inneres einschichtiges Zylinderepithel, 2. Korbzellen, 3. Bindegewebszellen. Die Milchdrüse der Katze untersucht Kolossow (1898) und bringt eine Zeichnung des Epithels des Ausführungsganges mit zweischichtigem Zylinderepithel: mit äußerer, flacher Basalzellenschicht und lumengekehrter Zylinderzellschicht mit deutlichen Interzellularbrücken. Es geht aus dem Text jedoch nicht deutlich hervor, ob es sich um einen Ausführungsgang oder um einen Milchgang handelt. Zwischen dem Epithel der Acini und dem der Milch- und Ausführgänge findet Spampani (1899) nur graduelle Formdifferenzen in der Höhe des Epithels. Wirklich höheres Epithel herrsche vor im Beginn der „Milchgänge", während es im weiteren Verlauf flacher werde. Die Höhendifferenz wechsele mit der Funktionsperiode, in der sich die Mamma gerade befinde. Bizzozero und Ottolenghi (1900) beobachten in der Milchdrüse der Neugeborenen bereits ein Zylinderepithel in

den Ausführungsgängen, während die anderen Abschnitte durch die Erweiterung während der Sekretion noch ein kubisches oder abgeplattetes Epithel haben. Was das Epithel der Ausführungsgänge bei der geschlechtsreifen Milchdrüse betrifft, so schließen sie sich Benda an. Bei der alternden Milchdrüse seien die Gänge zusammengefallen, mit Fettkügelchen erfüllt; das Epithel sei nicht immer deutlich zu erkennen und zeige, wo es noch zu erkennen sei, die Merkmale der fettigen Degeneration. Bei der Fledermaus gibt Brouha (1905) folgende Schilderung: A ce stade (embryon de 14 mm) les conduits excréteurs sont fortement dilatés par un produit de sécrétion finement granulé. Leur revêtement épithélial, plus au moins épais suivant le degré de distension du tube, se montre toujours constitué par deux couches cellulaires qui diffèrent surtout par les caractères de leur noyaux: ceux de l'assise interne, très foncés affectent une forme ovalaire, ceux de l'assise externe plus clairs, sont plus sphériques. Verfasser gibt bei schwacher Vergrößerung ein Übersichtsbild über den Verlauf der Ausführungsgänge auf dem Querschnitt, auf dem man jedoch die Anordnung des Epithels nicht erkennen kann. Ein Querschnitt durch einen „conduit excréteur" trifft diesen in einem Abschnitt, den Rein wahrscheinlich noch als „Milchgang" bezeichnet haben würde. Kuru (1909) betont, daß das Epithel der Ausführungsgänge und der Endbläschen ziemlich verschieden geformt sein könne, je nach der Entwicklung und Funktion. Es sei jedoch immer einschichtig. Nur bei der physiologischen Drüsenneubildung werde es mehrschichtig oder mehrzellig. Er findet eine zweite Zellschicht unter dem Epithel, die jedoch nicht konstant sei. Die Zellen besäßen andere Färbbarkeit, kleine, blasige Kerne und vakuolisiertes Protoplasma. Bei schlechter Entwicklung seien sie abgeplattet und hätten spindelförmige Kerne. In der laktierenden Mamma fehlten sie sogar, ebenso in der frühesten Entwicklung des Organs. Verfasser hält sie für eine Schicht der Membrana propria, die sogenannten Korbzellen. Berka (1911) schildert nur das Epithel von Milchgängen, ebenso gibt er auch von ihnen Abbildungen. Prenant-Bouin (1911) beschreiben das Epithel der Ausführungsgänge wie folgt: La partie initiale des canaux galactophores est tapissée par un épithélium cylindrique stratifié, la partie profonde est également revêtue par un épithélium à deux et même à une seule couche de cellules également cylindriques (Benda). Diese Angaben beziehen sich wahrscheinlich auf Milchgänge und nicht auf Ausführungsgänge. Besonderes Interesse widmet Bauer (1916) den Ausführungsgängen, vor allem ihrer Mündung an der Oberfläche der Brustwarze und gibt Abbildungen, auf denen man das Epithel in der Nähe der Sinus lactei und im Porus lactiferus gut studieren kann. Da seine Angaben grundlegend für die Frage nach der Beschaffenheit des Epithels der Ausführgänge sind, möchte ich ausführlich darauf eingehen. Bauer schildert den Verlauf der Ausführgänge folgendermaßen: „Unmittelbar nach dem Verlassen des Säckchens [Sinus lacteus], welches mit einem einschichtigen, kubischen Epithel ausgekleidet erscheint, weisen sie [die Ausführungsgänge] entweder eine analoge Auskleidung auf oder ein zweischichtiges, kubisches Epithel, wobei die äußere Lage etwas kleinere Formen erkennen läßt; es erinnert diese Zweischichtigkeit noch einigermaßen an das Verhalten des Milchgangepithels mit seiner äußeren Lage kleinkubischen Epithels (das häufig eine flachere Form aufweist und mit einem sehr anfechtbaren Namen auch heute noch vielfach als „Ersatzepithel"

bezeichnet wird). Papillenwärts ändert nun dieses zweischichtige, kubische Gangepithel allmählich seinen Charakter und wird mehrschichtig, wobei zunächst stellenweise, dann ringsum die inneren Lagen immer flachere Formen zeigen. Auf diese Weise wird nach und nach die Zahl der äußeren Schichten mit Zylinderepithel auf die Einzahl reduziert, und es figuriert diese peripherste Lage kubischen Epithels als Basalschicht, während die innere Lage zwar noch nicht Verhornung, aber durchaus Plattenepithelcharakter aufweist. In nächst höheren Niveauabschnitten wird dann ein Stratum granulosum und schließlich auch eine innerste Hornschicht sichtbar. In dieser Form findet nun die Vereinigung der Gänge mit dem Oberflächenepithel, und zwar unter ganz eigenartigen Umständen statt; es ragen nämlich vom epidermalen Oberflächenepithel her ziemlich plumpe, rundlich-konische Zapfen in das Cutisbindegewebe der Papille ein. Das Plattenepithel der Gänge vereinigt sich nun mit dem gleichartigen Epithel der Zapfen ohne scharfe Grenze; das Ganglumen setzt sich durch den Zapfen hindurch bis an die freie Oberfläche der Papille fort. Dieser Endabschnitt im Epidermisbereich zeigt also das Bild einer den Plattenepithelzapfen tunnelartig durchbohrenden Lichtung, umgeben von einer Hornschicht, darunter von einem Stratum granulosum; die nach außen anschließenden Plattenepithelzellen gehen kontinuierlich in das epidermale Epithel des Rete Malpighii über, so daß also eine selbständige epitheliale Kanalwandung zu existieren aufgehört hat." Bei Kindern, Männern, nichtstillenden Frauen verschließe die Lichtungen ein Hornpfropf, der mammawärts in der ganzen Erstreckung des Stratum granulosum herabreiche. Vom funktionellen Standpunkt aus betrachtet Schiefferdecker (1917) das Ausführungs-Kanalsystem. Er gibt an, daß das „Endstück" („Mündungsstück" nach Rein) gerade und sich trichterförmig erweiternd durch die Epidermisschicht des „Drüsenteiles" des Haarbalges oder durch die Epidermis der Haut hindurchtrete. Es sei kaum anzunehmen, daß bei dieser Art des Verlaufes und da das Innere des Trichters mit einer Hornschicht ausgekleidet sei, eine besondere Funktion dieses „Endstückes" vorhanden sei. Holmgren (1920) beschreibt die Wand der Ausführungsgänge nahe dem Ende der Mündung aus niedrigem, geschichtetem Plattenepithel, tiefer unten aus Zylinderepithel bestehend. Als ein einfaches bis zweireihiges Zylinderepithel schildert Schaffer (1922) das Epithel der Ausführungsgänge, das nahe der Mündung in geschichtetes Pflasterepithel übergeht. Der Verfasser gibt ein Übersichtsbild über die Warze, einen senkrechten Schnitt, auf dem die Ausführungsgänge teilweise bis zur Mündung sichtbar sind. Die Anordnung des Epithels ist nicht zu erkennen. Rauber-Kopsch (1923) bezeichnet das Epithel der „Milchgänge" in der Nähe der Mündung als ein aus 8—10 Lagen bestehendes Plattenepithel, das sonst niedrig zylindrisch sei. Es liegt keine Abbildung eines Ausführungsganges vor. Über histologische Erscheinungen an den Mamillen in den verschiedenen Lebensaltern berichtet Brack (1924). Im kindlichen Mammagewebe besitze der Ausführungsgang ein feines, rundes Lumen. Das Epithel sei einschichtig und liege glatt in der im Querschnitt kreisrunden Wand. Im Senium zeigt das Epithel Altersveränderungen. Es ist hochgradig gefaltet, der Ausführungsgang geschlängelt. In Längsstreifen hebt sich das Epithel in das Lumen hinein, im Querschnitt sieht man baumartige Erhebungen. Der Verfasser bringt drei Photographien von Ausführungsgängen, auf denen jedoch nur die Elastikaveränderungen zu erkennen

sind, nicht aber das Epithel. Szymonowicz (1924) findet in den Milchgängen Zylinderzellen in einfacher Schicht, erst jenseits des Milchsäckchens mache es einem geschichteten Plattenepithel Platz. Seitz (1924) beschreibt die Anordnung der Muskulatur, jedoch nicht des Epithels der Ausführungsgänge. Von einem zweischichtigen, kubisch-zylindrischen Epithel beobachtete v. Eggeling (1926) die Ausführungsgänge ausgekleidet. Bei einer in der Schwangerschaftsentwicklung befindlichen Brustdrüse berichtet Jaschke (1926) über das Epithel der Ausführungsgänge. Die Hauptausführungsgänge nahe der Mündung an der Oberfläche der Warze weisen ein mehrschichtiges Plattenepithel auf. In der Gegend jenseits der Sinus lactiferi finde man bereits ein zylindrisches, vielfach noch zweireihiges Epithel, das in den weiteren Verzweigungen der Drüsengänge immer niedriger werde und in den feinsten Ästen wie in den Alveolen kubisch wird, ja nahezu platt erscheine. Als ein einfaches, indifferentes Zylinderepithel gibt Levi (1927) das Epithel der Ausführungsgänge an, das bei genauerem Zusehen zweireihig sei. Nach Policard (1928) münden die „Sinus galactophores" im Bereich der Brustwarze. Sie besitzen eine äußere, myoepitheliale Schicht und eine oder zwei innere zylindrische Zellschichten. Es geht nicht klar hervor, ob der Verfasser „Milchgänge" oder „Ausführungsgänge" meint. Als „zylindrisch" beschreibt v. Möllendorff (1928) das Epithel der Ausführungsgänge, nach außen folgen dem Epithel eine Membrana propria und meist zirkulär verlaufende Bindegewebsbündel. Sobotta (1929) findet das Epithel bis zur Gegend des Sinus lactiferus aus einem niedrig-zylindrischen (gelegentlich zweireihigen) Epithel bestehend, das in der Gegend des Sinus lacteus in das geschichtete Plattenepithel der Epidermis allmählich übergeht. Auf das Epithel folgt eine Membrana propria und Bindegewebe (keine Muskulatur).

Faßt man die hier zusammengestellte Literatur zusammen, so ergibt sich folgendes Resultat:

Man muß bei der Betrachtung des Epithels der Ausführungsgänge unterscheiden zwischen den Abschnitten, die nahe dem Mündungsstück liegen, und denen, die den Sinus lactei benachbart sind. Soweit die Autoren den dem Mündungsstück benachbarten Abschnitt der Ausführungsgänge erwähnen, sind sie derselben Ansicht, daß er von mehrschichtigem Plattenepithel ausgekleidet ist. Verschieden sind dagegen die Angaben über den dem Sinus lacteus nahen Abschnitt der Ausführungsgänge.

1. Das Epithel der Ausführungsgänge besteht aus Plattenepithel, das mehrschichtig angeordnet ist. Diese Ansicht vertreten Jaschke, Szymonowicz, Sobotta.

2. Das Epithel der Ausführungsgänge setzt sich zusammen aus Übergangsepithel. Vertreten wird diese Ansicht von Rein.

3. Die Wand der Ausführungsgänge ist mit Zylinderepithel ausgekleidet. Dabei wird nicht gesagt, wieviel Schichten dieses Epithel erkennen läßt (Holmgren, Pappenheim, Stöhr, Winkler).

4. Das Epithel der Ausführungsgänge besteht aus einem mehrschichtigen zylindrischen Epithel. Diese Angabe macht Prenant.

5. Das Epithel der Ausführgänge ist ein zweischichtiges Zylinderepithel (Kolossow, Brouha, Policard).

6. Die Ausführungsgänge sind von einem ein- bis zweireihigen Zylinderepithel ausgekleidet (Gegenbaur, Kuru, Levi, Schaffer).

7. Das Epithel der Ausführungsgänge ist ein zweischichtiges zylindrisch-kubisches Epithel. Diese Ansicht vertreten Benda, Bizzozero-Ottolenghi, v. Eggeling.

8. Das Epithel der Ausführungsgänge ist niedrig-zylindrisch (Langer, Kopsch).

9. Das Epithel der Ausführungsgänge ist kubisch nach Bauer, ein- bis zweischichtig, einschichtig-kubisch nach Henle, zweischichtig-kubisch nach Renaut.

Eigene Beobachtungen.

Zur Untersuchung gelangten drei weibliche Brustwarzen, von denen eine in der Richtung ihrer Längsachse, zwei senkrecht dazu geschnitten sind. Die Färbung erfolgte mit Hämatoxylin-Eosin. Aus der großen Zahl der Ausführungsgänge wählte ich einen, der in seinem Verlauf die charakteristischen Stadien deutlich zum Ausdruck bringt. Zur Technik der Mikrophotographien möchte ich vorausschicken, daß nach Möglichkeit die gleiche Vergrößerung beibehalten wurde. Aus technischen Gründen mußte eine schwächere Vergrößerung angewendet werden bei den Abb. 1, 2, 3, 9, 10 und 11, während Abb. 15 stärker vergrößert wurde.

Als erstes gebe ich ein Übersichtsbild vom Gangsystem der Milchdrüse (Abb. 1). In der Tiefe der Subcutis sind eben noch einige Drüsenläppchen sichtbar. Wenig weiter papillenwärts erkennt man einige Milchgänge, die in gewundenem Lauf zu den Sinus lactei ziehen. Aus den Sinus, die ein beträchtliches Volumen besitzen können, führen die Ausführungsgänge der Spitze der Mamilla entgegen, verengern sich kurz vor ihrem Eintritt in die Epidermis bis auf das äußerste, um sich danach als Pori lactiferi trichterförmig nach der Hautoberfläche zu eröffnen. Um die Unterschiede in der Struktur der Milchgänge und der Ausführungsgänge deutlich zu

machen, bringe ich zunächst den Querschnitt durch einen Milchgang am Übergang in den Sinus lacteus (Abb. 2). Dieser ist charakterisiert durch das weite und reichverästelte Lumen. An den entferntesten Ausläufern münden Milchgänge kleineren Kalibers ein. An der Basis des Epithels erkennt man noch Korbzellen, die auf der Abbildung als feine Punkte erscheinen. An den Stellen des Milchgangs, an denen keine kleineren Milchgänge münden, ist das Epithel ein zweischichtiges Zylinderepithel. Deutlicher ist diese Anordnung des Epithels auf einem weiteren Schnitt durch den Sinus lacteus

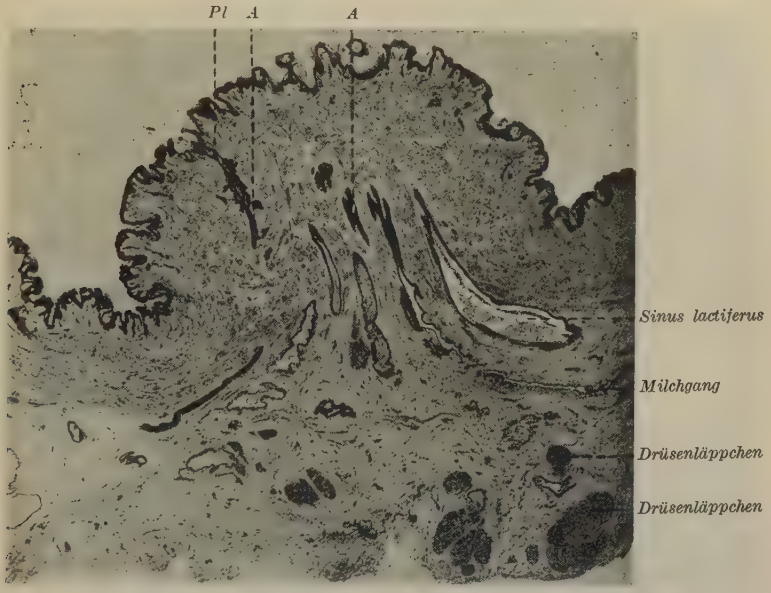

Abb. 1. Übersichtsbild vom Gangsystem der Milchdrüse. Luminar 70 mm, Kameraauszug 55 cm. *A* = Ausführungsgang, *Pl* = Porus lactiferus.

(Abb. 3). Scharf begrenzt wird das Epithel gegen das umgebende Bindegewebe durch eine Membrana propria. Die Verästelungen sind geringer geworden, es münden keine Milchgänge mehr ein. Abb. 4 zeigt den Sinus weiter mündungswärts. Noch immer findet man ein zweischichtiges Zylinderepithel, dessen äußere, lumenferne Schicht dunkler gefärbt ist als die innere, lumenbegrenzende Schicht. Die Kerne der inneren Schicht sind oval bis rundlich und besitzen ein bis mehrere Kernkörperchen. Auch hier begrenzt eine Membrana

propria das Epithel gegen das Bindegewebe. Abb. 5 zeigt den Übergang des Sinus lacteus in den Ausführungsgang. Das hohe, zweischichtige Zylinderepithel ist einem zweischichtigen kubisch-zylindrischen gewichen, an einigen Stellen finden sich sogar schon mehrere Epithelschichten. Dort, wo das zweischichtige Epithel noch gut zu erkennen ist, sind die Kerne in beiden Schichten rundlich; Kernteilungen wurden häufig beobachtet. An einem Kern ist gerade ein schönes Diasterstadium zu erkennen. Das Protoplasma der inneren Schicht grenzt das Epithel deutlich gegen das Lumen hin ab. Eine

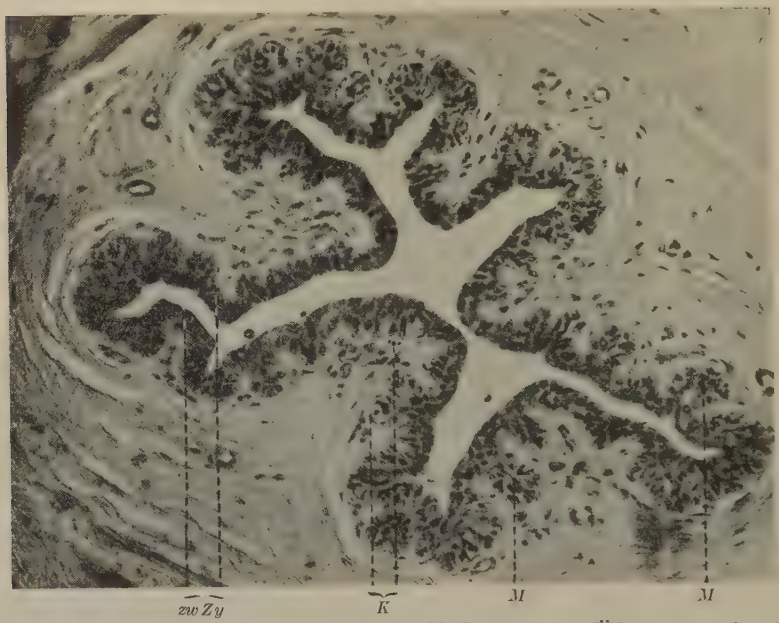

Abb. 2. Querschnitt durch einen Milchgang am Übergang in den Sinus lacteus.

Winkel-Fluoritsystem 13 mm, Homal I, Kameraauszug 48 cm. *M* = Milchgang, *K* = Korbzellen, *zwZy* = zweischichtiges Zylinderepithel.

scharfe Grenze gegen das umgebende Bindegewebe in Form einer Membrana propria wird nicht mehr beobachtet. Ganz ähnlich liegen die Verhältnisse bei den nächstfolgenden Schnitten durch den Ausführungsgang. Anfangs ist noch ein zweischichtiges, kubisches Epithel vorhanden, das aber unter andauernder Abplattung der Zellen bald in ein mehrschichtiges Plattenepithel übergeht (Abb. 6, 7, 8). Die Kerne sind von unregelmäßiger Form, bald dunkler, bald heller

gefärbt; auch hier werden Kernteilungen ab und zu beobachtet. Vom Bindegewebe rücken Zellen näher an die Wand des Ausführungs-

Abb. 3. Sinus lacteus.
Winkel-Fluoritsystem 13 mm, Homal I, Kameraauszug 50 cm. *Mp* = Membrana propria.

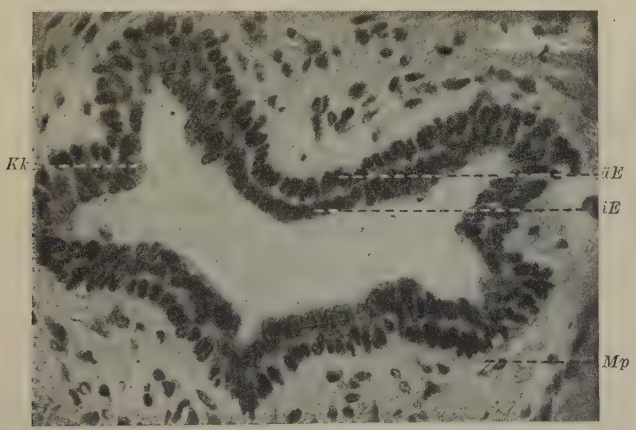

Abb. 4. Sinus lacteus weiter mündungwärts.
Winkel-Fluoritsystem 8,5 mm, Homal III, Kameraauszug 50 cm. *Mp* = Membrana propria, *Kk* = Kernkörperchen, *äE* = äußere Epithelschicht, *iE* = innere Epithelschicht.

ganges und helfen sie verstärken. Das Lumen hat inzwischen beträchtlich abgenommen (Abb. 8). Im Sinus lacteus (Abb. 4) betrug der größere Durchmesser des Ausführungsganges 180—190 μ, während des Übergangs vom Sinus lacteus auf den Ausführungsgang 120 μ,

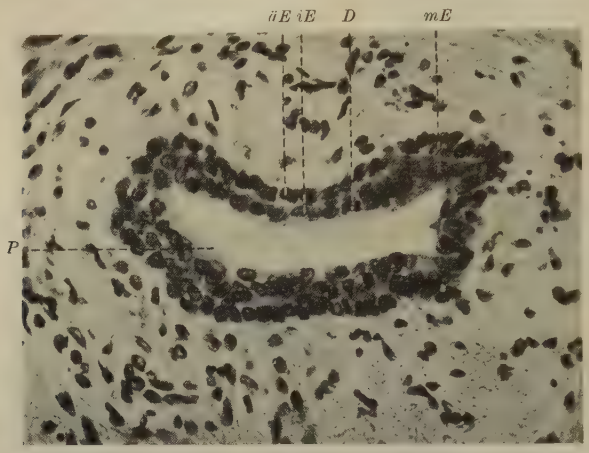

Abb. 5. Übergang des Sinus lacteus in den Ausführungsgang. Winkel-Fluoritsystem 8,5 mm, Homal III, Kameraauszug 50 cm. *äE* = äußere Epithelschicht, *iE* = innere Epithelschicht, *mE* = mehrschichtiges Epithel, *D* = Diasterstadium einer Mitose, *P* = Protoplasmasaum.

Abb. 6. Ausführungsgang. Winkel-Fluoritsystem 8,5 mm, Homal III, Kameraauszug 50 cm.

im eigentlichen Ausführungsgang in Sinusnähe (Abb. 6) 110 μ, weiter papillenwärts (Abb. 7) 70 μ und erreicht seine engste Stelle

(Abb. 8), die nur noch 20 μ beträgt. Rauber und Kopsch (1923) geben 1,7—2,3 mm an. In diesem Stadium des Ausführungsganges tritt neben der Wand desselben eine Talgdrüse ohne Haar auf, die sich bald beträchtlich vergrößert (Abb. 9). Man sieht die stark vakuolisierten Zellen der Alveolen der Talgdrüse mit den kleinen Kernen; um die Alveolen legt sich die bindegewebige Hülle. Auch bei der Talgdrüse ist keine Membrana propria vorhanden. Nachdem der Ausführungsgang seine engste Stelle (Abb. 8) passiert hat, beginnt das Lumen, sich allmählich wieder zu erweitern, der Ausführungsgang geht in den Porus lactiferus über. Die inneren Epithelschichten beginnen zu verhornen und werden in das Lumen abgestoßen, das bald mit dichten Hornmassen angefüllt ist (Abb. 10). Das Epithel des Ausführungsganges ist jetzt ein aus vielen Lagen bestehendes Plattenepithel, dessen Zellen mündungswärts immer flacher werden. Auch die Verhornung nimmt stärker zu. Auf den letzten Schnitten nahe der Mündung des Ausführungsganges auf der Papillenspitze (Abb. 11) ist das Lumen stark erweitert, während die Wand dünner als auf den vorangehenden Schnitten ist. Der längere Durchmesser des Lumens beträgt jetzt 210 μ. Neben dem Milchdrüsenausführungsgang liegt der Talgdrüsenausführungsgang, dessen

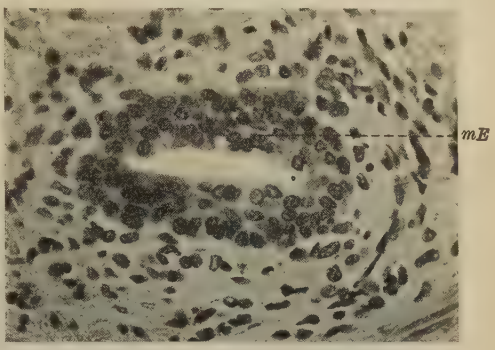

Abb. 7. Ausführungsgang weiter mündungwärts.
Winkel-Fluoritsystem 8,5 mm, Homal III, Kameraauszug 50 cm. *mE* = mehrschichtiges Epithel.

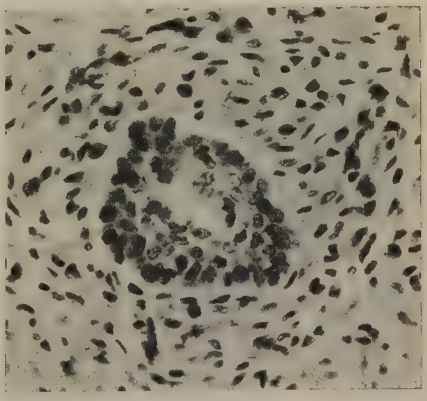

Abb. 8. Ausführungsgang, engstes Lumen.
Winkel-Fluoritsystem 8,5 mm, Homal III, Kameraauszug 50 cm.

Wandung erheblich stärker verdickt ist als die des Milchdrüsenausführganges. Hier (bei letzterem) sind die Epithelzellen besonders in Lumennähe flacher, abgeplatteter, während sie in der Wand des Talgdrüsenausführungsganges besser ihre Form bewahrt haben. An die Wand des Milchdrüsenausführungsganges haben sich die Wandungen zweier anderer Talgdrüsenausführgänge angelegt.

Diese Darstellung schildert den normalen Verlauf eines Ausführungsganges. Unter den zahlreichen übrigen Ausführungsgängen der vorliegenden Präparate sind zwei vorhanden, die in ihrem Verlauf

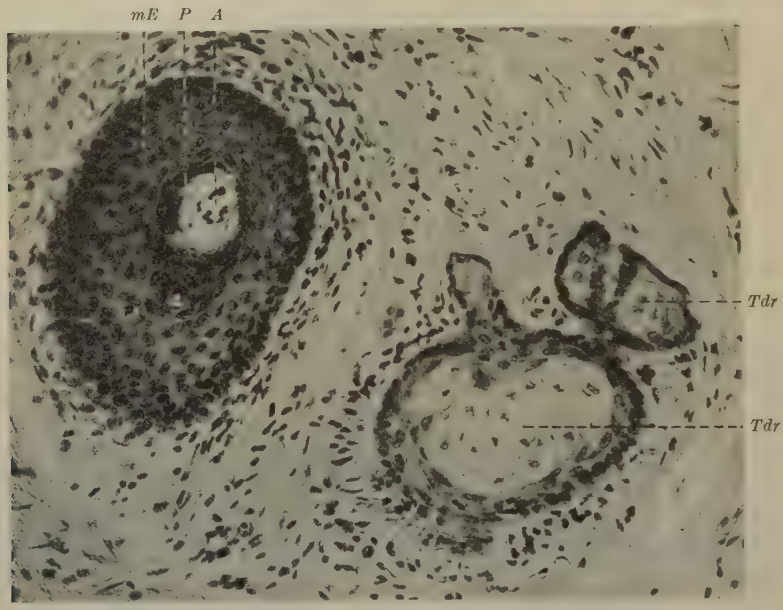

Abb. 9. Ausführungsgang und Talgdrüse.
Winkel-Fluoritsystem 13 mm, Homal I, Kameraauszug 50 cm. *A* = Ausführungsgang der Milchdrüse, *mE* = mehrschichtiges Epithel, *P* = verhornendes Plattenepithel, *Tdr* = Talgdrüse.

innerhalb der Talgdrüsenzone einen oder mehrere kleine Gänge mit einschichtigem Epithel aufweisen. Da ich in der Literatur Angaben hierüber nicht fand, möchte ich auf diese Gänge ausführlicher eingehen. In dem Stadium des Ausführungsganges auf Abb. 8 tritt bei diesen beiden Ausführungsgängen im angrenzenden Bindegewebe nahe der Wand eine Gruppe von Epithelzellen auf, die in eifriger Kernteilung begriffen sind. Die Zellen besitzen dieselbe Größe

wie die des Ausführungsganges und sind auch ebenso gefärbt. Die Kerne enthalten mehrere Kernkörperchen. Die Zellen ordnen sich kreisförmig an, im Zentrum des Komplexes wird ein Lumen sichtbar, das von einem Kranz von Epithelzellen in einfacher Schicht umgeben ist (Abb. 12). Das Lumen vergrößert sich rasch, Sekret wird darin sichtbar. Um Hornmassen kann es sich dabei nicht handeln, da keine verhornenden Plattenepithelien vorhanden sind, sondern nur der Kranz der kubischen Epithelzellen. Das Protoplasma der Epithelzellen nimmt zu. Auch die Kerne sind groß, rundlich, dunkler gefärbt

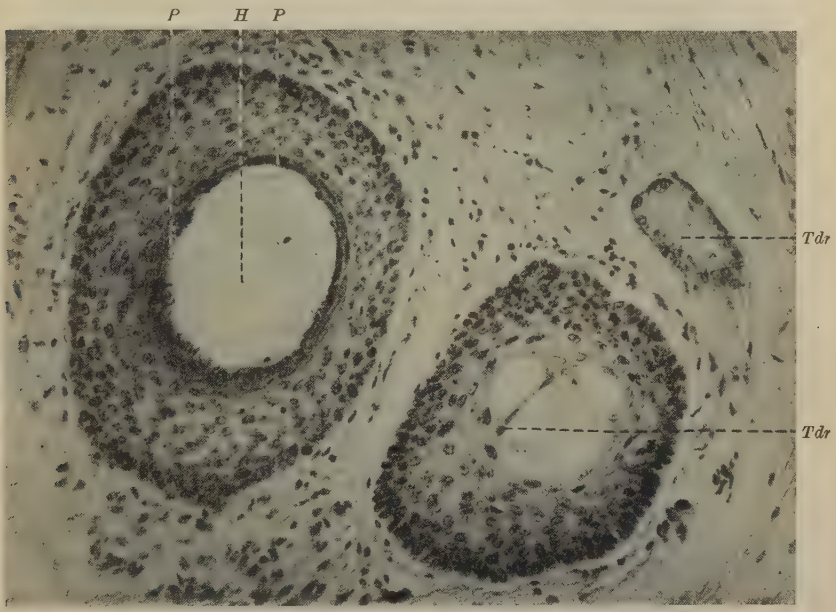

Abb. 10. Ausführungsgang mit Hornmassen angefüllt und Talgdrüse.
Winkel-Fluoritsystem 13 mm, Homal I, Kameraauszug 50 cm. *P* = verhornendes Plattenepithel, *H* = Hornmassen, *Tdr* = Talgdrüse.

als die des Ausführungsganges. In dem Maße, wie das Lumen des Ausführungsganges mündungswärts sich verengert, nimmt das Lumen des neuen Ganges zu. An einer anderen Stelle nahe der Wand des Ausführungsganges tritt im Bindegewebe eine zweite Anhäufung von Epithelzellen auf, aus der sich analog dem ersten ein zweiter Gang mit einschichtigem Epithel entwickelt (Abb. 12). Bei Gang I besteht eine scharfe Grenze sowohl gegen das umgebende Binde-

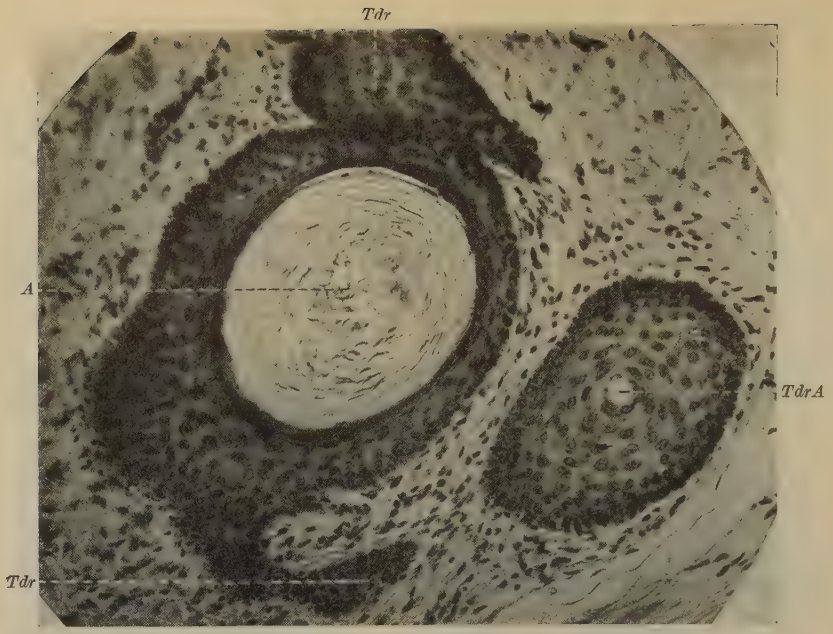

Abb. 11. Nahe der Mündung des Ausführungsganges.
Winkel-Fluoritsystem 13 mm, Homal I, Kameraauszug 45 cm. *A* = Ausführungsgang der Milchdrüse, *Tdr* = Talgdrüse, *TdrA* = Ausführungsgang der Talgdrüse.

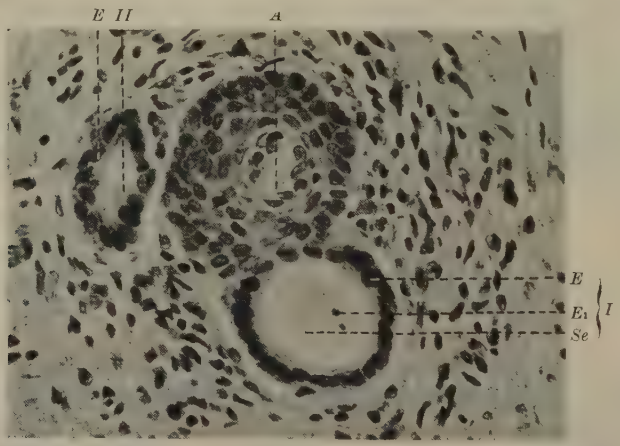

Abb. 12. Ausführungsgang der Milchdrüse mit zwei Gängen mit einschichtigem Epithel.
Winkel-Fluoritsystem 8,5 mm, Homal III, Kameraauszug 50 cm. *A* = Ausführungsgang, *I* = Gang I, *II* = Gang II, *Se* = Sekret, *E* = Epithelzellen, E_1 = abgestoßene Epithelien.

gewebe als auch gegen das Lumen. Bei Gang II tritt dasselbe Verhalten erst auf den nächst folgenden Schnitten in Erscheinung. Im weiteren Verlauf gehen beide Gänge in die Wand des Ausführungsganges über und enden darin (Abb. 13). Aus der Andeutung zweier

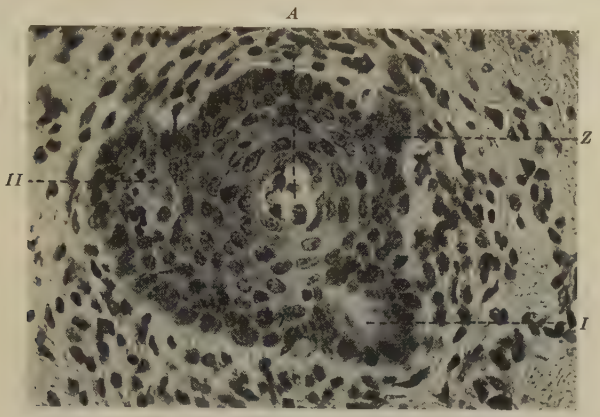

Abb. 13. Dieselben Gänge weiter mündungwärts.
Winkel-Fluoritsystem 8,5 mm, Homal III, Kameraauszug 50 cm. *A* = Ausführungsgang, *I* = Gang I, *II* = Gang II, *Z* = Zellanhäufung.

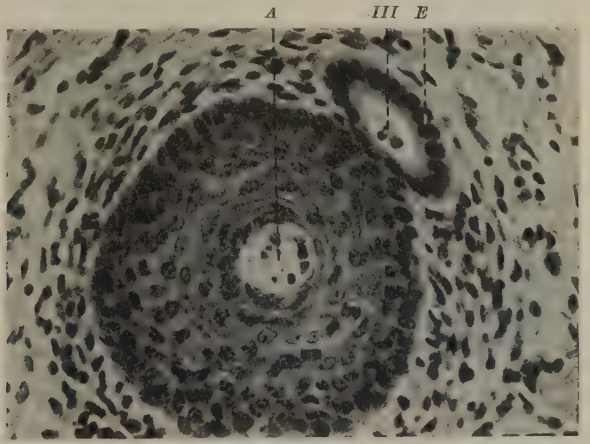

Abb. 14. Ausführungsgang mit dem dritten Gang mit einschichtigem Epithel.
Winkel-Fluoritsystem 8,5 mm, Homal III, Kameraauszug 50 cm. *A* = Ausführungsgang, *III* = Gang III, *E* = Epithel.

Lumina in der Wand des Ausführungsganges ist noch ihre Einmündungsstelle ersichtlich. Inzwischen findet in der Wand des

Ausführungsganges noch eine dritte Zellansammlung statt, die sich, wie Abb. 14 zeigt, zu einem Gang I analogen Gang entwickelt. Auch hier findet man dunkelgefärbte große Kerne, einen scharfen Protoplasmasaum gegen Lumen und Bindegewebe, und der Zusammenhang mit der Wand des Ausführungsganges ist gewahrt. Sekret ist gleichfalls sichtbar neben zwei Epithelzellen. Abb. 15 zeigt die Einmündungsstelle dieses letzten Ganges in die Wand des Ausführungsganges. Im weiteren Verlauf unterscheidet sich dieser Gang nicht mehr von dem anderer Ausführungsgänge. Sucht man nach einer Erklärung für das Auftreten von einschichtigem kubischen Epithel in einem

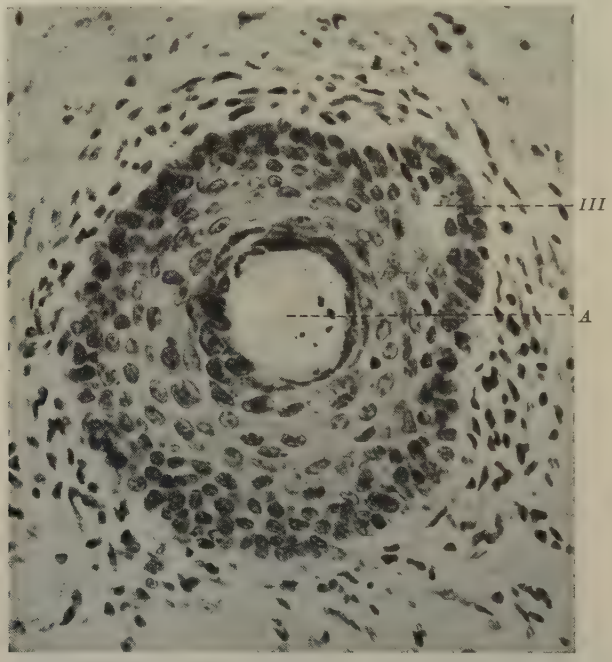

Abb. 15. Einmündung des dritten Ganges in die Wand des Ausführungsganges.

Winkel-Fluoritsystem 8,5 mm, Homal III, Kameraauszug 53 cm. *A* = Ausführungsgang, *III* = Gang III.

Stadium des Ausführungsganges, in dem er bereits Plattenepithel trägt, so denke ich an die Angaben von Bauer und Seitz, daß in reifen Mamillen bei stärkerem Hervortreten der drüsigen Bestandteile Drüsengewebe gelegentlich bis in die Papille hineinreicht. Nur ist

es dann eigenartig, daß sich in der ganzen Papilla bis zur Talgdrüsenregion kein Drüsengewebe findet. Eine andere Erklärung für die Entstehung dieser Gänge gibt vielleicht die Entwicklungsgeschichte. In Reins Untersuchungen über die embryonale Entwicklung der Milchdrüsen" stellen sich die kanalisierten, sekundären Epithelanlagen der Milchdrüse als „Röhren dar, die sich nach unten zu kolbig erweitern und mit einschichtigem, niedrig-zylindrischem oder kubischem Epithel ausgekleidet sind". Es wäre denkbar, daß hier eine Entwicklungshemmung vorliegt. Die Rein'sche Darstellung wird jedoch nicht von allen Autoren gebilligt.

Zusammenfassung.

Fasse ich meine Untersuchungen über das Epithel der Ausführungsgänge (der normalen!) zusammen, so ergibt sich folgendes:

In der Nähe des Sinus lacteus ist das Epithel der Ausführungsgänge ein zweischichtiges, anfangs zylindrisch-kubisches, bald aber rein kubisches Epithel, das im weiteren Verlauf des Ausführungsganges in mehrschichtiges Plattenepithel übergeht, welches seine größte Dicke erhält, wenn das Lumen am engsten ist, also am Übergang in den Porus lactiferus.

Legt man sich jetzt, nachdem man sich mit den Formen des Epithels im Verlauf des Ausführungsganges beschäftigt hat, die Frage nach Sekretion der Ausführungsgänge vor, so habe ich in den von mir untersuchten normalen Ausführgängen kein Sekret beobachtet und an den Epithelzellen keine Veränderungen gesehen, die auf Sekretion schließen lassen könnten. Doch ist die Zahl der untersuchten Milchdrüsen zu gering, als daß man daraus endgültige Schlüsse ziehen dürfte. Ludwig Litten hat 1926 bei der Untersuchung der Milchdrüsen einer nichtschwangeren Frau eine Fettsekretion der Milchgänge — nicht der Ausführungsgänge! — beobachtet. Heidenhain (1923) kommt nach Untersuchungen an der menschlichen Speicheldrüse und der Steno'schen Drüse der Katze zu dem Ergebnis, daß die Zellen der Adenomeren-Acini und Gänge von traubenförmigen Drüsen „auch in bezug auf die histophysiologische Differenzierung vollständig äquipotent sind, wobei je nach Lage und Umständen die Umwandlung in jedem Sinn rückwärts und vorwärts stattfinden kann". „Die Gangzelle besitzt im Prinzip die Fähigkeit, das gesamte System der Drüse in Form eines verästelten Seitenzweiges zu wiederholen, womit implicite gesagt ist, daß unter ihren

Abkömmlingen Drüsenzellen sich befinden werden." Danach wäre eine Sekretion der Gangzellen möglich. Irene Richter (1928) untersuchte zur Charakteristik des Milchapparates verschiedener Rinderrassen im Euter der Kuh das Verhältnis des Drüsengewebes zum Bindegewebe. Dabei entstand die Frage, ob nur das Epithel der Endstücke als Drüsengewebe angesehen werden darf, oder ob auch das Epithel der Ausführungsgänge (worunter sie Milchgänge und Ausführungsgänge versteht) hinzugerechnet werden muß. Sie kommt in ihrem Aufsatz, dem eindrucksvolle Abbildungen beigegeben sind, zu dem Ergebnis, daß auch das Epithel der Ausführungsgänge sich an der Milchsekretion beteiligen kann.

Zum Schluß sage ich Herrn Professor Dr. v. Eggeling für das Überlassen der Arbeit und für seine Anregungen meinen besten Dank. Ebenfalls danke ich Herrn Dr. Martin Schubert für die Einführung in das mikrophotographische Arbeiten und für die Anfertigung der Mikrophotogramme.

Literatur.

1916 Bauer, Theodor, Zur normalen und pathologischen Anatomie und Histologie der menschlichen Brustwarze. 5 Abb. Ziegl. Beitr. pathol. Anat. Bd. 62, S. 233—264.

1893 Benda, C., Das Verhältnis der Milchdrüse zu den Hautdrüsen. 16 Abb. Dermatol. Zeitschr. Bd. 1, S. 34—110.

1911 Berka, F., Die Brustdrüse verschiedener Altersstufen und während der Schwangerschaft. 3 Abb. Frankf. Zeitschr. Pathol. Bd. 8, S. 203—256.

1900 Bizzozero, G., und Ottolenghi, Donato, Histologie der Milchdrüse. Merkel-Bonnets Ergebn. Anat. Entw.-Gesch. Bd. 9, S. 253—296, 871—872.

1924 Brack, E., Über histologische Erscheinungen an der Mamma, speziell an den Mamillen, in den verschiedenen Lebensaltern. 4 Abb. Arch. Gynäkol. Bd. 122, 3, S. 711—717.

1905 Brouha, Recherches sur les diverses phases du développement et de l'activité de la mamelle. 3 Taf. Arch. biol. Vol. 21, S. 459—605.

1888 Coen, E., Beiträge zur normalen und pathologischen Histologie der Milchdrüse. Ziegl. Beitr. pathol. Anat. Bd. 2, S. 83—100.

1904 v. Eggeling, H., Über ein wichtiges Stadium in der Entwicklung der menschlichen Milchdrüse. 1 Abb. Anat. Anz. Bd. 24, S. 595—605.

1926 Derselbe, Die Milchdrüse. Handb. mikr. Anat. d. Menschen, herausg. von Wilh. v. Möllendorff, 19 Abb. Bd. 3, 1, S. 117—153.

1876 Gegenbaur, Carl, Zur genauen Kenntnis der Zitzen der Säugetiere. 1 Taf. Gegenbaurs morphol. Jahrb. Bd. 1, S. 266—281.

1841 Henle, J., Allgemeine Anatomie. In: Sömmering, Vom Baue des menschl. Körpers. 2. Aufl. Leipzig, L. Voß. S. 525.

1923 Heidenhain, M., Formen und Kräfte in der lebendigen Natur. Beitr. 7 zur synthet. Morphologie. 22 Abb. Vorträge und Aufsätze über Entwicklungsmechanik d. Organismen, herausg. von Wilh. Roux, H. 32. Berlin, J. Springer.

1920 Holmgren, Emil, Lärobota i Histologi. Stockholm, P. A. Nordstedt & Söners. S. 411.

1873 Huss, Max, Beiträge zur Entwicklungsgeschichte der Milchdrüsen beim Menschen und bei Wiederkäuern. 2 Taf. Jen. Zeitschr. Naturw. Bd. 7, S. 176—203.

1926 v. Jaschke, Die weibliche Brust. Halban-Seitz' Hdb. d. Biol. u. Pathol. d. Weibes Bd. V, 2, S. 1268.

1880 Kölliker, Theodor, Beiträge zur Kenntnis der Brustdrüse. 3 Taf. Verh. phys.-med. Ges. Würzburg, N. F. Bd. 14, S. 141—158.

1898 Kolossow, Eine Untersuchungsmethode des Epithelgewebes. Arch. mikr. Anat. Bd. 52.

1909 Kuru, H., Beiträge zur Geschwulstlehre. 4. Beiträge zur Pathologie der Mammageschwülste mit besonderer Berücksichtigung der carcinomatösen Umwandlung des Fibroadenoms. 20 Abb. Dtsch. Ztschr. Chir. Bd. 98, S. 415—463.

1871 Langer, C., Die Milchdrüse. 6 Abb. S. Strickers Handb. d. Lehre v. d. Geweben. Leipzig, Engelmann. S. 627—634.

1927 Levi, Giuseppe, Trattato di Istologia. Torino. Parte 3, Cap. 13, S. 322.

1915 Lustig, Hilda, Zur Entwicklungsgeschichte der menschlichen Brustdrüse. 3 Taf. Arch. mikr. Anat. Bd. 87, Abt. 1, S. 38—59.

1926 Litten, Ludwig, Die histologischen Grundlagen der Sekretion nichtgravider Mammae. Virch. Arch. f. path. Anatomie u. Physiol. Bd. 259, S. 126—146.

1841 Pappenheim, zitiert nach Sömmering, Vom Baue des menschl. Körpers. 2. Aufl. Leipzig, L. Voß, Allgemeine Anatomie, S. 525.

1928 Policard, S., Précis d'Histologie. Chap. 18. Paris.

1911 Prenant, A,, Bouin, P., et Maillard, L., Traité d'histologie. Tome 2. Histologie et anatomie microscopique par Prenant, A., et Bouin, P. Paris, Masson & Cie. 1199 S., 572 Abb.

1923 Rauber-Kopsch, Lehrbuch und Atlas der Anatomie des Menschen. 12. Aufl. Abt. 1, S. 222—231.

1882 Rein, C., Untersuchungen über die embryonale Entwicklungsgeschichte der Milchdrüse. Arch. mikr. Anat. Bd. 20, S. 431—501, 2 Taf.; Bd. 21, S. 678—694, 1 Taf., 2 Abb.

1893 Renaut, J., Traité d'Histologie Pratique, Paris, Vol. 2, 1, S. 398ff.

1928 Richter, Irene, Zur Frage über die Struktur der Ausführungsgänge der Milchdrüsen. 8 Abb. Anat. Anz. Bd. 66, S. 145—156.

1922 Schaffer, J., Lehrbuch der Histologie und Histogenese. 2. Aufl. S. 459 bis 462.

1917 Schiefferdecker, Paul, Die Hautdrüsen des Menschen und der Säugetiere. Biol. Zentralbl. Bd. 37, S. 534—562.

1924 Seitz, A., Über die Beziehungen zwischen Bau und Funktion der Mamma mit besonderer Berücksichtigung des Entleerungsmechanismus. Arch. Gynäk. Bd. 123, S. 46—56.
1929 Sobotta, Joh., Histologie und mikroskopische Anatomie Bd. 1, S. 322 bis 323. Lehmann, München. 4. Aufl.
1899 Spampani, G., Sopra la glandula mammaria nella segregazione del latte. 1 Taf. Mon. zool. ital. Bd. 10, S. 228—236.
1928 Stöhr, Ph., Lehrbuch der Histologie, herausg. von v. Möllendorff. 21. Aufl., S. 405—408.
1924 Szymonowicz, Ladislaus, und Krause, Rudolf, Lehrbuch der Histologie. 5. Aufl. Leipzig, Kabitzsch.
1882 Talma, Beitrag zur Histogenese der weiblichen Brustdrüse. Arch. mikr. Anat. Bd. 20.
1877 Winkler, F. N., Beitrag zur Histologie und Nerventeilung in der Mamma. Arch. Gynäk. Bd. 11, S. 294—303.

Lebenslauf.

Ich wurde am 4. Mai 1906 als Tochter des Kaufmanns Georg Horn in Hirschberg im Riesengebirge geboren, bin evangelisch und preußischer Staatsangehörigkeit. In Hirschberg besuchte ich das städtische Lyzeum und die Studienanstalt. Am 20. März 1925 legte ich die Reifeprüfung ab und wurde am 30. April 1925 in Breslau zum Studium der Medizin immatrikuliert. Nach vier vorklinischen Semestern in Breslau legte ich die ärztliche Vorprüfung ab. Das erste klinische Semester studierte ich in Wien, die nächsten beiden in Freiburg im Breisgau, die übrigen drei in Breslau. Am 1. April 1930 begann ich mit dem ärztlichen Staatsexamen, das ich am 7. Juni 1930 beendete.